

МЕЖДИСЦИПЛИНАРНЫЙ ИНТЕГРАЦИОННЫЙ КОНКУРС
ФУНДАМЕНТАЛЬНЫХ ИССЛЕДОВАНИЙ СО РАН

ПРОЕКТ № 121

СРАВНИТЕЛЬНЫЕ ИССЛЕДОВАНИЯ АРТИКУЛЯЦИОННЫХ БАЗ
КОРЕННЫХ НАРОДОВ СИБИРИ МЕТОДАМИ ВЫСОКОПОЛЬНОЙ МАГНИТ-
НО-РЕЗОНАНСНОЙ ТОМОГРАФИИ, ДИГИТАЛЬНОЙ РЕНТГЕНОГРАФИИ
И ЛАРИНГОГРАФИИ ВЫСОКОГО РАЗРЕШЕНИЯ

Отчет–2013

Организации исполнители:

Институт филологии СО РАН

руководитель блока к.филол.н.

Н.С. Уртегешев

Институт химической биологии и фундаментальной медицины СО РАН

руководитель блока д.м.н.

А.И. Шевела

Институт «Международный томографический центр» СО РАН

руководитель блока д.м.н.

А.А. Тулупов

Научный координатор проекта

д.филол.н.

И.Я. Селютина

Новосибирск

2013

ОТЧЁТ-2013

В соответствии с планом 2013 г., работа по междисциплинарному интеграционному Проекту № 121, направленная на сохранение языкового многообразия России путем последовательной документации, изучения и описания звуковых систем бесписьменных, младописьменных и новописьменных миноритарных языков и территориальных диалектов коренных этнических групп Сибири и сопредельных регионов, была ориентирована на сбор материала и исследование фонологических систем тунгусо-маньчжурских языков, а также тюркских языков (не южносибирского ареала) – западно-сибирских и северных. Кроме того, в сферу исследовательских интересов, предполагающих разработку проблем трансформации артикуляционно-акустических баз (ААБ) этносов в результате одновременных и разнохарактерных языковых пересечений, а также выявление принципов структурно-таксономической организации фонологических систем в языках различных семей с позиций фонетической типологии, в качестве объектов изучения включались и языки иных групп.

Соисполнители проекта – сотрудники трёх институтов СО РАН: Института филологии (ИФЛ), Института химической биологии и фундаментальной медицины (ИХБФМ) и Института «Международный томографический центр» (МТЦ) вели скоординированные разработки по трём основным направлениям:

- 1) формирование электронной базы соматических данных по эвенкийскому, сибирскотатарскому и якутскому языкам, а также по языкам, типологически близким;
- 2) адаптация медицинской методики ларингографирования для целей и задач экспериментально-фонетических исследований; совершенствование методик сбора, расшифровки и анализа цифровых рентгенограмм, статических и динамических МР-томограмм; разработка методики сбора материала по функциональным МРТ-кино-протоколам для анатомо-функциональной корреляции механизмов фонации;
- 3) обработка, анализ, описание материала и введение его в научный оборот путем публикаций, а также апробация полученных исследовательских результатов в лингвистической и медицинской научных аудиториях на российских и зарубежных конференциях различного уровня.

1. ФОРМИРОВАНИЕ ЭЛЕКТРОННОЙ БАЗЫ ДАННЫХ

Учитывая перспективу дальнейших контрастно-типологических разработок, исполнители проекта проводили накопление экспериментального материала не

только в соответствии с заявленным планом исследований тунгусо-маньчжурских и тюркских языков западно-сибирского и северного ареалов, но и языков, представляющих иные территории.

Собран и систематизирован инструментальный соматический материал по тунгусо-маньчжурским, тюркским, монгольским, угро-самодийским, иранским и славянским языкам. В эксперименте участвовали 30 информантов – носителей 17 языков, территориальных диалектов и говоров: эвенкийского, сибирскотатарского, якутского, алтайского (усть-канский, шебалинский, онгудайский говоры диалекта алтай-кижи), теленгитского, чалканского, хакасского, тувинского, казахского (кош-агачский диалект, Республика Алтай), турецкого, халха-монгольского, бурятского (агинский говор хоринского диалекта), хантыйского (казымский диалект), таджикского, русского; наиболее полно представлены в базе данных тюркские языки.

Впервые в артикуляционную информационную модель включены данные по языку казахской диаспоры Республики Алтай (с. Кош-Агач), по турецкому, калмыцкому, корейскому, типологически близкому языкам урало-алтайской общности, а также по таджикскому, относящемуся к иранским языкам, оставившим заметный след в истории формирования языков Сибири.

В электронную базу данных введено 1800 серийных МР-томограмм, 14 330 протоколов исследовательских задач, 58 800 файлов; общий объем информации, полученной методом МРТ, составляет 10 Гб. Методом цифровой рентгенографии получено 250 снимков, фиксирующих вокальные и консонантные настройки артикулирующих органов в языках различной типологии. Ларингоскопические данные собраны от 15 дикторов, выполнивших, в соответствии с программой эксперимента, от 180 до 360 заданий каждый. Общий объем информации – 4 500 ларингограмм.

Инструментальный материал по языкам Сибири и сопредельных с ней регионов России, а также Монголии, Турции и Таджикистана введен в электронные базы данных ИФЛ СО РАН, ИХБФМ СО РАН, МТЦ СО РАН.

2. РАЗРАБОТКА И АДАПТАЦИЯ ИССЛЕДОВАТЕЛЬСКИХ МЕТОДИК

Эндоскопические исследования особенностей артикуляционно-акустических баз языков народов России, в частности, языков миноритарных этносов Сибири, применяются впервые. Поэтому в 2013 г. основные усилия специалистов различного профиля – лингвистов, медиков, программистов в плане разработки инновацион-

ных методик инструментального исследования произносительных настроек были сконцентрированы на проблемах адаптации технологии медицинской ларингоскопии к реализации задач экспериментальной фонетики. Основные принципы работы изложены в методическом пособии: «Методика цифровой ларингоскопии и ларингографии при проведении артикуляционно-акустических исследований», подготовленном коллективом авторов (Шевела А.И., Морозов В.В., Куликов В.Г. и др.).

Применение метода прямой цифровой ларингоскопии (ЦЛС) для изучения анатомических структур, участвующих в продуцировании звуков речи, позволяет провести исследование состояния носовой, ротовой полостей, глотки (надсвязочного пространства), а также производить в режиме реального времени визуализацию работы надгортанника, надсвязочного пространства, голосовых связок, корня языка, задней стенки ротоглотки с цифровой документализацией событий в высоком разрешении.

Для достижения цели исследования – объективной документализации работы звукообразующих органов использовались эндоскопические устройства для фибробронхоскопии различных производителей. Исходя из того, что для испытуемых – дикторов – условия проведения ларингоскопии должны быть максимально комфортными, применялись два аппарата, отличающиеся наименьшим диаметром фиброволоконной оптики при улучшенном изображении: Бронхоскоп Пентакс FB-18V (Pentax, Япония) и Бронхофиброскоп OLYMPUS BF-3C40 (Olympus Japan).

FB-18V – ширококанальный стандартный бронхоскоп, отличающийся от аналогичных приборов более высококачественной оптикой (диоптрии: от +2D до -8D, глубина резкости: 3–50 мм) и увеличением угла поля зрения до 120 градусов. Небольшой диаметр вводимой трубки (6,0 мм) и дистального конца (5,9 мм) с увеличенным до 2,8 мм диаметром инструментального канала расширяет возможности эндоскопических манипуляций, тонкий дизайн облегчает введение трубки и позволяет проводить более детальные обследования с меньшим дискомфортом для диктора.

Бронхоскоп Pentax характеризуется высокой маневренностью. Суммарный диапазон изгиба – 310°, гибкость дистального конца позволяет ему подниматься на 180° вверх и опускаться на 130° вниз. Крутой радиус изгиба помогает перекрыть «слепые» зоны, что позволяет увеличить эффективность исследования и представляется наиболее продуктивным при изучении гортанно-глоточных артикуляций, гипотетически являющихся рефлексом палеосибирского праязыкового состояния.

Бронхофиброскоп OLYMPUS BF-3C40 – сверхтонкая современная модель, с внешним диаметром вводимой трубки 3,6 мм и диаметром дистального конца 3,3 мм. При этом оптические качества прибора значительно улучшены, на 70% увеличено поле зрения и повышено качество изображения (глубина резкости 3–50 мм).

Для визуального контроля при проведении ларингоскопии и последующего документирования получаемых данных производится фиксация процесса с помощью видеоприбора EVIS EXERA II video system center olympus CV-180 с параллельной аудиозаписью в видеофайл с помощью программы AVER Media. Канал связи бронхоскопа подключен к системному блоку компьютера (операционная система WIN XP-3, процессор 2,8 Гб Пентиум-4, HDD-320 Гб, VGA-1024+768, ТВ тюнер Aver media 507). В ходе исследования IT-специалист осуществляет цифровую запись процесса звукопроизводства и обеспечивает параллельную трансляцию видеоизображения с камеры бронхоскопа на экран монитора.

Эксперимент проводится в условиях амбулаторно-поликлинического звена медицинского учреждения – в кабинете эндоскопии Центра новых медицинских технологий Института химической биологии и фундаментальной медицины СО РАН. В состав бригады исследователей входят врач-эндоскопист, медицинская сестра кабинета, IT-специалист, и фонетист, обеспечивающий доэкспериментальную лингвистическую подготовку диктора и ассистирующий в процессе эндоскопии.

После местной анестезии и адаптации диктора к присутствию фибробронхоскопа в полости носа и рта проводятся замеры анатомических структур в покое для определения их абсолютных размеров – делается нейтральный снимок. В дальнейшем при обработке и анализе ларингограмм количественные характеристики фиксируемых настроек соотносятся с параметрами речевых органов в состоянии покоя.

Коллективом исполнителей – медиков и лингвистов – разработаны основные принципы анализа полученного инструментального материала. Измерения проводятся на скриншотах изображений, в качестве линейной мерки используются инструменты бронхоскопа с фиксированной линейной величиной (калиброванный катетер).

Изучаются следующие параметры (рис. 1):

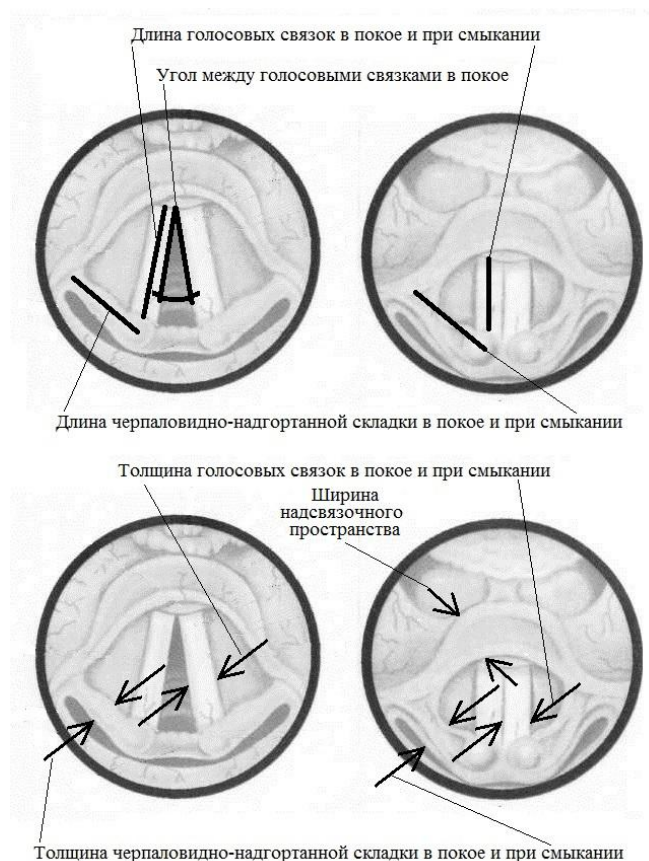


Рис. 1. Голосовые связки в состоянии покоя и в процессе фонации

- Угол между голосовыми связками в покое.
- Длина голосовых связок в покое и при смыкании.
- Толщина голосовых связок в покое и при смыкании.
- Длина черпаловидно-надгортанной складки в покое и при смыкании.
- Толщина черпаловидно-надгортанной складки в покое и при смыкании.
- Ширина надсвязочного пространства.

Оценивается также симметричность визуализированных образований (ширина надсвязочного пространства справа и слева, черпаловидно-надгортанные складки справа и слева, голосовые связки). Результаты замеров и наблюдений отражаются в протоколе исследования для последующего использования при составлении таблиц-матриц и построении графиков, а также для автоматизации обсчета результатов при обработке больших массивов накопленных данных.

Сотрудниками МТЦ СО РАН проведена доработка методик фиксации цифровых МРТ-изображений, необходимых для получения достоверной информации о механизмах речеобразования (фонации) и функционировании голосообразующего аппарата (ГоОА), о проведении воздушного потока при сочетании дыхания и голосообразования у носителей различных языков [Ганенко, Уртегешев, Тулупов, Летягин 2013]. Анализ сагиттальных томограмм производился по методике обработки рентгенограмм, принятой в ЛЭФИ ИФЛ СО РАН [Наделяев 1980: 44–91]. Анато-

функциональное описание проводилось по «Magnetic resonance imaging» [David D. Stark, William G. Bradely 1988: 735–767] и «Норма при КТ- и МРТ-исследованиях» [Торстен Б. Мёллер, Эмиль Райф 2008: 95–125; Летягин, Ганенко, Уртегешев 2013].

3. ХАРАКТЕРИСТИКА АРТИКУЛЯТОРНЫХ БАЗ ЭТНОСОВ СИБИРИ ПО РЕЗУЛЬТАТАМ СОМАТИЧЕСКИХ ИССЛЕДОВАНИЙ

Исследовательская работа по проекту направлена на решение актуальных проблем общей и экспериментальной фонетики: разработка типологии вокальных и консонантных систем на материале языков народов Сибири и сопредельных регионов, выявление общности и специфики артикуляционно-акустических баз, сформировавшихся в результате одновременных и разнохарактерных контактов в процессе исторического развития этносов и их языков.

РЕНТГЕНО- И ТОМОГРАФИЧЕСКИЕ ИССЛЕДОВАНИЯ ЭВЕНКИЙСКИХ СОГЛАСНЫХ

В 2013 г. в соответствии с планом работы по проекту был собран, систематизирован, проанализирован и частично обработан инструментальный материал по эвенкийскому, якутскому и сибирскотатарскому языкам.

Проведенные томографические исследования позиционно-комбинаторных реализаций согласных фонем эвенкийского языка (селемджинский говор восточного наречия) позволили выявить доминантные артикуляционно-базовые характеристики консонантизма и определить его место в типологической классификации консонантных систем в языках народов Сибири (рис. 2–11).

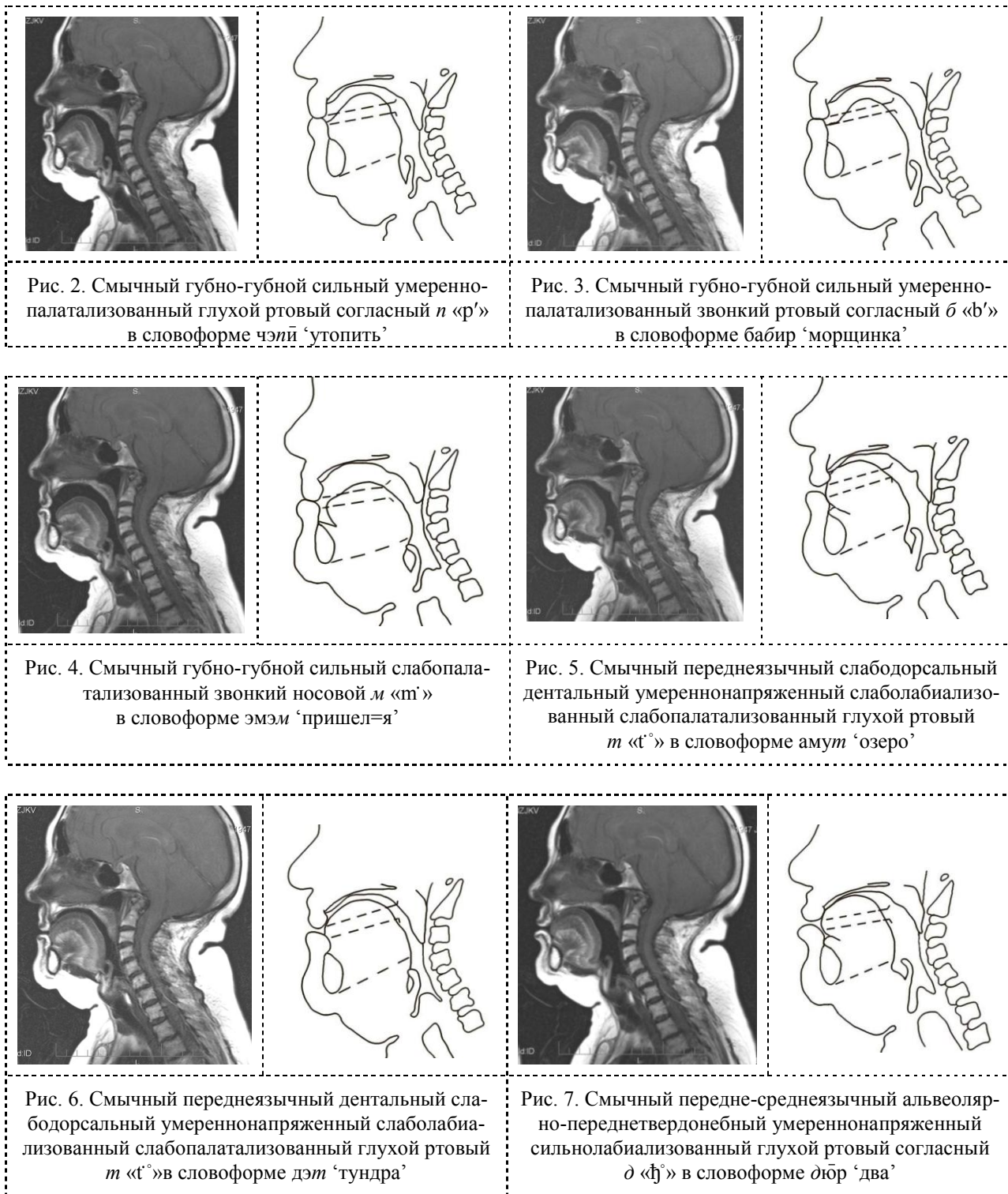
Анализ лингвистического материала свидетельствует о функционировании в эвенкийском языке 18 согласных фонем: [p], [b], [β], [m], [t], [d], [s], [r], [l], [n], [hʃʹ], [hʒʹ], [j], [ɲ], [k], [g], [ŋ], [h]; класс шумных: [p], [b], [t], [d], [s], [hʃʹ], [hʒʹ], [k], [g], [h], и класс малошумных единиц: [β], [m], [r], [l], [n], [j], [ɲ], [ŋ].

Все согласные распределяются по пяти артикуляторным рядам: губные [p], [b], [β], [m] (рис. 2–4); переднеязычные [t], [d], [s], [r], [l], [n] (рис. 5–6); передне-среднеязычные [hʃʹ], [hʒʹ], [j], [ɲ] (рис. 7–8); заднеязычно-мягконёбные [k], [g], [ŋ] (рис. 9–10); фарингальные [h] (рис. 11).

По способу образования шумообразующей преграды выделяются 4 класса: смычные (11 единиц) [p], [b], [m], [t], [d], [l], [n], [ɲ], [k], [g], [ŋ], щелевые (4 единицы) [β], [s], [j], [h], смычно-щелевые (две фонемы) [hʃʹ], [hʒʹ] и вибрانت [r].

По сложности артикуляции все согласные, простые по способу образования преграды, вступают в оппозицию с двумя смычно-щелевыми (аффрикатами) [hʃ'] и [hʒ'].

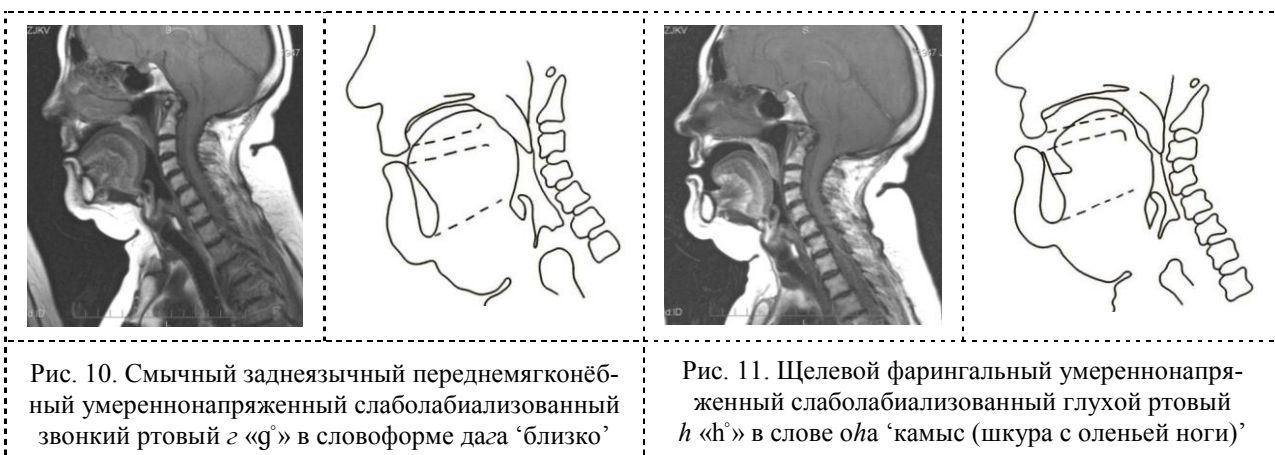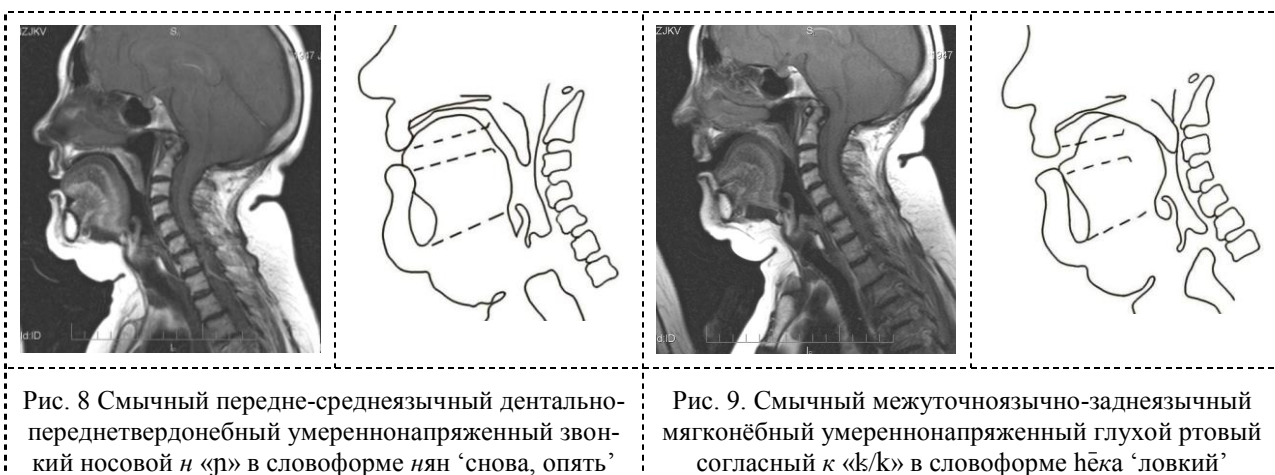Томограммы и томосхемы согласных эвенкийского языка



Анализ акустических характеристик реализаций фонем свидетельствует о релевантности оппозиции по глухости: [p], [t], [s], [hʃ'], [k], [h] / звонкости [b], [d], [hʒ'], [g] / сонорности [β], [m], [r], [l], [n], [j], [ɲ], [ŋ]. Оппозиция по работе голосовых

связок является системообразующей для консонантизма тунгусо-маньчжурских языков, а из тюркских языков Сибири – для якутского и долганского. Релевантность признаков глухость / звонкость в языках якутов и долган – результат длительного контактирования предков современных якутов и долган с тунгусо-маньчжурскими этносами, усиленного позднее влиянием русского языка.

Аналогичные процессы перестройки происходят и в тюркских языках Южной Сибири: в сагайском диалекте хакасского [Субракова 2006], в калмакском языке [Уртегешев, Бабыкова 2005; Уртегешев, Селютина, Рыжикова и др. 2006; Уртегешев 2009]. Но во всех языках трансформации консонантных систем имеют свою специфику, обусловленную различием путей формирования этносов и их языков.



Инструментальные данные по эвенкийскому языку свидетельствуют о том, что фонические признаки степени напряженности речевого аппарата, палатализованности и длительности не выполняют дифференциальной лингвистической функции, но являются оттенковыми, обусловленными фонетическим контекстом.

Для ААБ эвенков несвойственна сильная напряженность – манифестации фонем – как шумных, так и малошумных (за исключением губных), определяются как умереннонапряженные. По данному признаку эвенкийский язык обнаруживает типологическое сходство с угро-самодийскими языками, тюркскими языками алтае-байкальского региона, сформировавшимися в результате тюркизации угро-самодийского населения с неприемлемой для его ААБ сильной артикуляцией, а также с одним из языков монгольской семьи – бурятским. В этом же заключается его типологическое отличие от консонантных систем таких языков урало-алтайской общности, как халха-монгольский, калмыцкий, южносибирские тюркские языки саяно-байкальского региона (тувинский, тофский, шорский).

Специфической чертой эвенкийского консонантизма, сближающей его с одним из контактных тюркских языков – якутским, является превалирование в системе смычных по способу образования согласных (11 единиц) над щелевыми (4 единицы).

Переднеязычные согласные по типу настройки основного произносительного органа определяются как дорсальные; кончиковых – апикальных и какуминальных, констатируемых в большинстве языков Сибири, в эвенкийском не зафиксировано.

Наличие в системе 5-го фонематического артикуляторного ряда – фарингального – сближает эвенкийский консонантизм с бурятским, включающим аналогичный компонент в фонологическом статусе. Ряд исследователей-монголистов трактуют фарингальный *h* как один из элементов эвенкийского фонетического субстрата в бурятском языке, сформировавшемся на циркумбайкальской территории в результате длительного взаимодействия эвенкийского и монгольского этносов [Бураев 1987]. Монгольский (бурятский) язык сохранил свою лексику, грамматический строй, но приобрел ряд фонетических особенностей, обусловленных спецификой артикуляционно-акустической базы контактирующего эвенкийского языка.

Эвенкийский консонантизм в его селемджинском варианте характеризуется фактически тотальной палатализацией настроек – слабой или умеренной. В умереннопалатализованных вариантах фонемы реализуются в препозиции к гласным переднего ряда (рис. 2, 3), в слабопалатализованных – в пре- или постпозиции к непременным вокальным компонентам (рис. 4–6); исключение – среднеязычные согласные – мягкие по своей природе (рис. 7, 8) и гуттуральные консонанты (рис. 9–11).

В эвенкийском языке не зафиксированы дополнительные к основной веляризованные, увуларизованные и фарингализованные артикуляции, продуктивные в большинстве обследованных методами рентгено- и томографирования языков Сибири. Эпизодически в эвенкийском, как и в других сибирских языках, встречается необусловленная фонетическим контекстом или исторически лабиализация (рис. 6, 10).

Крайне слабо выражена назальность: при артикулировании носовых согласных нёбная занавеска, включая увулу, либо отстоит от задней стенки фаринкса на минимальное расстояние (рис. 8), либо на снимке фиксируется смычка (рис. 4), заставляя предположить наличие боковых щелей для выхода воздушной струи через носовую полость. Назализованные же артикуляции, встречающиеся в других языках Сибири, как правило, на фоническом уровне, в эвенкийском не отмечены.

Специфика артикуляционно-акустической базы эвенкийского языка определяется общей более передней по сравнению с большинством обследованных языков Сибири локализацией произносительных настроек согласных. Губные, переднеязычные и передне-среднеязычные артикуляции (14 единиц) преобладают, класс гуттуральных фонем представляют лишь 4 фонемы; при этом увулярные реализации в системе не зафиксированы. Тотальная палатализованность настроек, при которых тело языка продвигается вперёд-вверх (рис. 2–6), увеличивая объём заднеротово-глоточного отдела резонаторной трубы и обуславливая акустический эффект мягкости, при отсутствии продуктивных в языках Сибири веляризованных, увуларизованных и назализованных артикуляций, также свидетельствуют о выдвинутости механизмов звукообразования вперёд как артикуляционно-базовом признаке.

ЛАРИНГОСКОПИЧЕСКИЕ ИССЛЕДОВАНИЯ АРТИКУЛЯТОРНЫХ НАСТРОЕК: ПРЕДВАРИТЕЛЬНЫЕ РЕЗУЛЬТАТЫ

Использование метода прямой цифровой ларингоскопии в работе по изучению ААБ малочисленных этносов позволяет визуализировать анатомические структуры, участвующие в продуцировании звуков речи, определить специфику работы надгортанника, надсвязочного пространства, истинных и ложных голосовых связок, корня языка, задней стенки ротоглотки, выявить динамику изменения размеров и конфигурации назо-оро-фарингеального отдела речевого аппарата дикторов.

При предварительном анализе материалов по языкам различных семей выявлены некоторые особенности анатомии гортани у представителей южносибирских тюрк-

ских этносов – алтайского, тувинского, хакасского, чалканского – по сравнению с носителями иных языков – турецкого, языка хотя и родственного тюркского, но не контактного для автохтонных языков Южной Сибири; бурятского – южносибирского монгольского языка; а также одного из индоевропейских языков – русского.

На ларингограммах (рис. 12–15) показана работа голосовых связок у дикторов – чалканцев, хакасов, турок при произнесении звука *t* в слове *at* ‘конь’ и у диктора-буряты при фонации звука *t* в слове *тара* ‘рассеивайся’, а также даны осциллограммы и кривые частоты основного тона (ЧОТ) соответствующих слов.

Ларингограммы, осциллограммы и огибающие кривые ЧОТ речевых сигналов

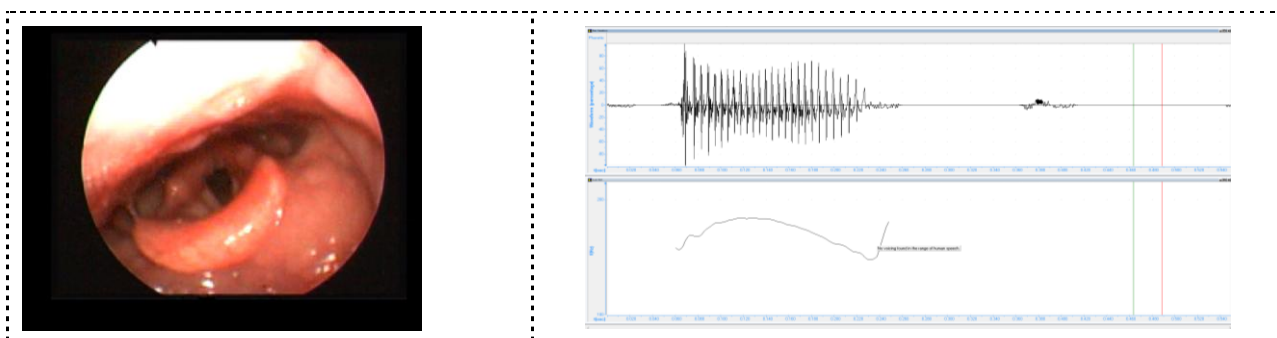


Рис. 12. Чалканская словоформа *at* ‘лошадь’

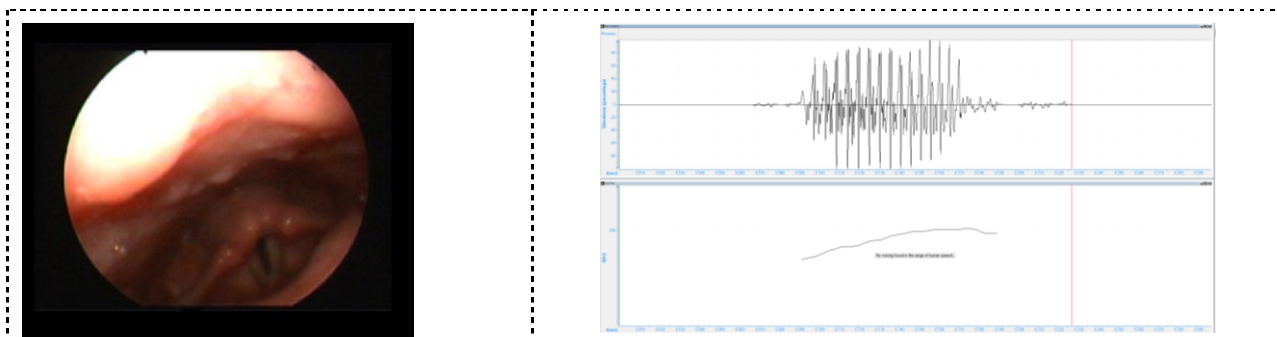


Рис. 13. Хакасская словоформа *at* ‘лошадь’

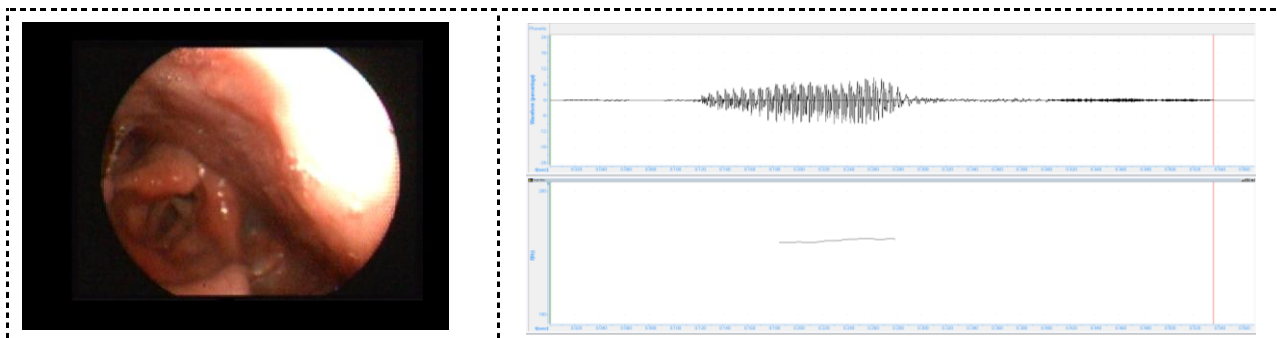


Рис. 14. Турецкая словоформа *at* ‘конь’




Рис. 15. Бурятская словоформа *tara* 'рассейся'

Как свидетельствуют материалы ЦЛС, у большинства дикторов – южносибирских тюрков последовательно отмечается явно выраженная асимметрия в протяженности черпаловидно-надгортанной складки. Констатируется относительное укорочение правой складки, достигающее у некоторых индивидуумов 2 мм. У этих же дикторов фиксируются отличия в толщине указанной складки – правая толще левой с разницей до 1 мм. В то же время, изучение состояния и работы верхних резонаторов выявило нормативные референции анатомического строения органов и образований на протяжении трассы фиброларингоbronхоскопа.

Оценка частоты встречаемости обнаруженного признака асимметрии черпаловидно-надгортанной складки дает возможность прогнозировать предварительно статистически значимые свидетельства специфики конституции гортани у представителей южносибирских тюркских этнических групп. При этом у носителей турецкого языка данная особенность не зафиксирована.

Объяснение выявленному феномену следует искать в сложной этнической истории современных тюрков Южной Сибири, сформировавшихся на базе угро-самодийских и кетского субстратов и подвергшихся многоэтапной тюркизации как со стороны уйгуро-огузских, так и кыргызо-кыпчакских племен. Несмотря на то, что этот процесс завершился в XVI–XVII вв. полной культурной, языковой и этнической ассимиляцией, ААБ субстратных этносов, не рассеявшихся территориально, сохранились в доминантных чертах в силу относительной автономности звуковой системы в языке. Зафиксированные инструментально особенности морфологии гортани у южносибирских тюрков и специфика их ААБ коррелируют друг с другом, подчиняясь закономерностям системной взаимозависимости и взаимообусловленности.

Значительный интерес не только для тюркской, но и для общей фонетики представляют предварительные результаты анализа ларингоскопического материала по

тюркским языкам Южной Сибири, выполненного методом сплошного наблюдения за динамикой процесса генерирования звуковой цепи. Была установлена относительная индифферентность голосовых связок при речепроизводстве на фоне высокой артикуляторной активности надсвязочных органов речи – надгортанника, корня языка и задней стенки фаринкса.

Полученное наблюдение может пролить свет на природу ряда фонетических закономерностей, выявленных в ходе предшествующих исследований: отмеченная пассивность голосовых связок объясняет необлигаторность фиксации сигнала или полное отсутствие его на огибающей кривой ЧОТ при осциллографическом исследовании гласных и звонких согласных в тюркских языках Южной Сибири.

Высокой продуктивностью и функциональной нагруженностью работы надгортанного отдела речевого аппарата обусловлено, по-видимому, наличие в сибирских языках артикуляций, дифференцируемых по положению гортани (поднятое, нейтральное, опущенное) – эйективные, нейтральные и инъективные гласные звуки в кетском языке [Феер 1998] и согласные в шорском [Уртегешев 2002]. С напряженной работой гортанно-глоточного отдела речевого тракта коррелирует также наличие фарингализованных и нефарингализованных вокальных и консонантных единиц фонического или фонологического уровня в ряде южносибирских тюркских языков [Рыжикова 2005; Кечил-оол 2006] и, более того, функционирование так называемого глоточного сингармонизма в тувинском языке [Дамбыра 2005].

Функционирование на территории Сибири систем, базирующихся на параметрах работы гортани, а также впервые выявленные на материале тувинского языка закономерности глоточного сингармонизма [Селютина, Дамбыра, Кечил-оол 2005] в комплексе с наблюдениями об облигаторной фарингализации русских заимствований [Дамбыра 2000] указывают на необходимость пересмотра сложившейся в тюркологии точки зрения на фарингализацию как явление отмирающее, реликтовое и на значимость гортанно-глоточного отдела речевого тракта в формировании специфики артикуляционно-акустических баз народов Сибири.

ДАННЫЕ фМРТ КАК ИНСТРУМЕНТ ДЛЯ ИЗУЧЕНИЯ АНАТОМО- ФУНКЦИОНАЛЬНОЙ КОРРЕЛЯЦИИ МЕХАНИЗМОВ ФОНАЦИИ

Новым научным направлением в работе коллектива исполнителей проекта в 2013 г. является использование данных функциональной магнитно-резонансной

томографии (фМРТ, fMRI) для изучения анатомо-функциональной корреляции механизмов фонации у коренных народов Сибири. ФМРТ как один из наиболее активно развивающихся видов нейровизуализации позволяет определить активацию определенной области головного мозга под воздействием различных факторов.

Исследование проведено на дикторе – алтайско-русском билингве. Эксперимент состоял из двух сессий, в каждой из которых чередовались отрезки отдыха и работы; последняя состояла в произнесении монолога о собственной биографии на русском или алтайском языках для первой и второй сессий соответственно. Полученные материалы дают возможность наблюдения зон активации в головном мозге при выполнении заданий на родном и русском языках (рис. 16–17).

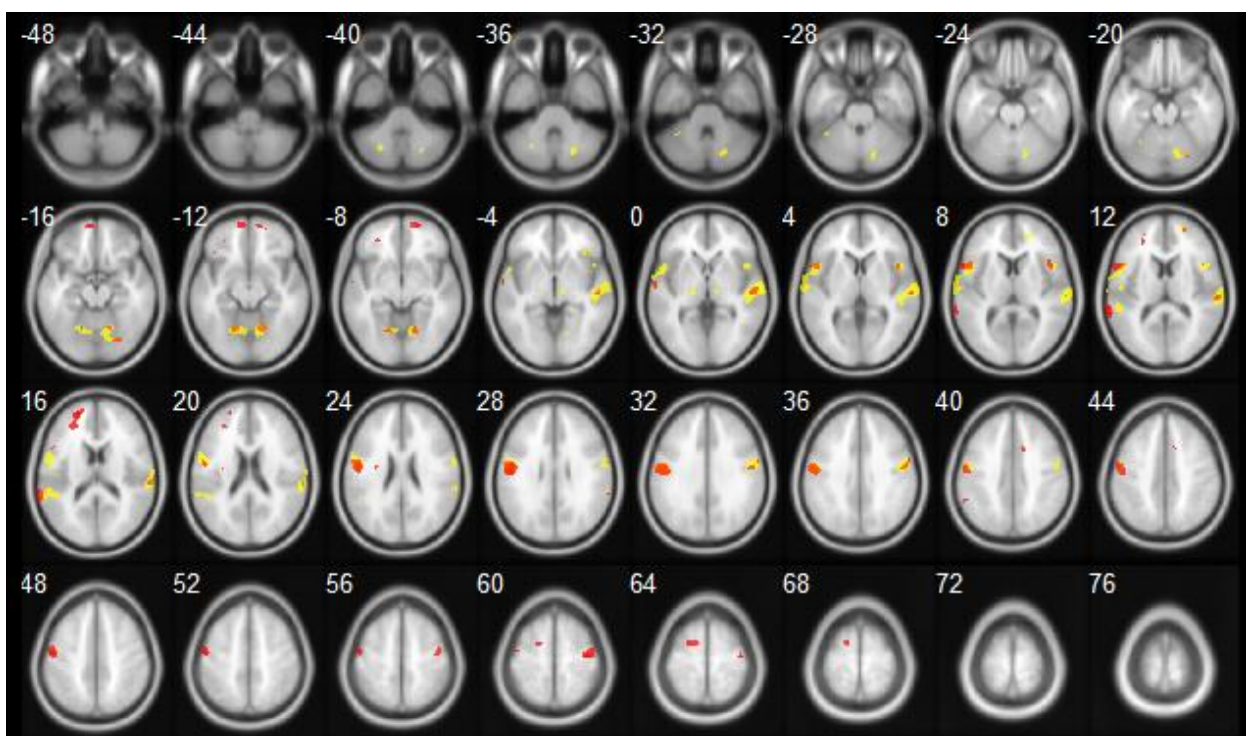


Рис. 16. Зоны активации головного мозга: красным маркированы участки, активированные в процессе монолога на алтайском языке, желтым – на русском

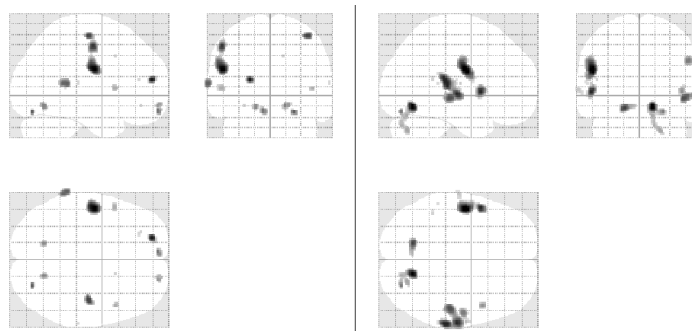


Рис. 17. Проекция зон активации головного мозга на ортогональные плоскости: слева сверху – на сагиттальную, справа сверху – на фронтальную, слева снизу – на аксиальную; левое изображение соответствует монологу на алтайском языке, правое – на русском

На рис. 16 приведены МРТ-изображения аксиальной проекции головного мозга с нанесенными участками зарегистрированной активации ($p < 0.001$ для каждого пикселя), на рис. 17 – проекции зон активации мозга на три ортогональные плоскости.

Наблюдаемое несовпадение областей активации иллюстрирует различие двух языков в сознании и моторике диктора. В дальнейшем методика фМРТ может быть использована для наблюдения за динамикой когнитивной деятельности мозга, получения дополнительной информации о природе языков и их особенностях.

4. ПУБЛИКАЦИИ ПО ПРОЕКТУ

Монографии: 1. *Селютина И.Я., Уртегешев Н.С., Летягин А.Ю., Шевела А.И., Добринина А.А., Эсенбаева Г.А., Савелов А.А., Резакова М.В., Ганенко Ю.А.* Артикуляторные базы коренных тюркских этносов Южной Сибири (по данным МРТ и цифровой рентгенографии). Новосибирск: Изд-во СО РАН, 2012. Серия: Интеграционные проекты. Вып. 41. – 374 с.

2. *Селютина И.Я., Уртегешев Н.С., Эсенбаева Г.А., Добринина А.А., Рыжикова Т.Р.* Атлас консонантных артикуляций в тюркских языках народов Сибири. Новосибирск: РИЦ НГУ, 2013. – 352 с.

Статьи: опубликованы – 21 (из них 7 – в журналах ВАК), сданы в печать – 13 (*Приложение 1*).

Подготовлена (в 1-й редакции) 2 глава рукописи коллективной монографии.

Практическое применение итоги исследований нашли в циклах лекций, прочитанных исполнителями проекта для студентов НГУ и вузов Сибири.

Состоялась защита дипломной работы выпускником физфака НГУ Петровским Е.Д. «Изучение речевого тракта человека методом МРТ» (рук. А.А. Савелов, рец. А.Ю. Летягин, Н.С. Уртегешев).

Во время командировки Т.Р. Рыжиковой в Технологический университет Йылдыз (Стамбул, Турция) проведен семинар для научно-преподавательского состава, аспирантов и студентов по использованию новейших технологий в изучении языков Сибири. Состоялась презентация монографических изданий по проекту.

Основные результаты работы по Проекту были изложены 30.10.13 в докладах на конференции: 1) *И.Я. Селютина, А.Ю. Летягин, А.И. Шевела, Н.С. Уртегешев, Т.Р. Рыжикова, А.А. Добринина.* Сравнительные исследования артикуляционных баз коренных народов Сибири с использованием новейших технологий: проблемы и некоторые результаты; 2) *Т.Р. Рыжикова, В.Г. Куликов, В.В. Морозов, А.И. Шевела, Н.С. Уртегешев, И.Я. Селютина.* Ларингоскопические исследования артикуляторных настроек: предварительные результаты. В дискуссиях принимали участие соисполнители из ИХБФМ и МТЦ. Обсуждение рабочих моментов и промежуточных результатов происходило при проведении экспериментов, во время семинаров и в интерактивном режиме.

Отчетный доклад И.Я. Селютиной заслушан на заседании Ученого совета ИФЛ СО РАН 21.11.2012.

План междисциплинарного исследования выполнен. Интеграция творческого потенциала специалистов различного профиля и коллективное использование материальной и методологической базы трёх Институтов СО РАН позволили получить на материале языков Сибири новые перспективные результаты по актуальным проблемам типологии артикуляционно-акустических баз и внести коррективы в представления ученых о принципах системно-структурной организации фонофонологических систем.

Отчет размещён на сайте ИФЛ СО РАН:

<http://www.philology.nsc.ru/departments/lefi/report/index.php>